

Het Medical Imaging Center Leuven

Auteur(s): Prof. P. Suetens, Prof. F. Maes, Prof. D. Vandermeulen, Prof. G. Marchal, Prof. H. Bosmans, Prof. S. Sunaert, Prof. S. Dymarkowski, Prof. L. Mortelmans, Prof. P. Dupont, Prof. J. Nuyts, Prof. F. Van de Werf, Prof. F. Rademakers, Prof. J. D'hooge, Dr. L. Herbots, Prof. Jens-Uwe Voigt, Dr. P. Claus, Prof. W. Van Den Bogaert, Prof. F. Van den Heuvel

UZ Leuven

1. Situering

Het Medical Imaging Center is een nieuw interdisciplinair onderzoekscentrum met een centrale ligging in het UZ Gasthuisberg. Het Centrum is een gezamenlijk opzet van de faculteiten Geneeskunde en Ingenieurswetenschappen van de K.U. Leuven en van het UZ Leuven. Ruim tachtig ingenieurs, artsen en fysici van het departement Elektrotechniek (ESAT/PSI), Radiologie, Nucleaire Geneeskunde, Cardiologie en Radiotherapie werken er samen aan innovatieve toepassingen op het gebied van medische beeldvorming en beeldanalyse. De onderzoekers van het Medical Imaging Center kunnen gebruik maken van de meest recente medische beeldvormingsapparatuur beschikbaar in het UZ Leuven (ondermeer 64-slice CT, 3 Tesla MRI, PET/CT, cone beam CT). Alle beelddata is digitaal beschikbaar via het Picture Archiving and Communication System (PACS) van het ziekenhuis.

De integratie van verschillende disciplines in één enkel centrum biedt unieke mogelijkheden voor synergie tussen enerzijds fundamenteel basisonderzoek rond beeldacquisitie en computer-ondersteunde beeldanalyse, en anderzijds toegepast klinisch onderzoek rond beeldgebaseerde diagnose en therapie. Het Center stimuleert ook de interactie tussen verschillende specialismen binnen de beeldvorming en bevordert aldus de evolutie naar een meer multidisciplinaire aanpak bij diagnose en therapie.

2. Multidisciplinair onderzoek rond multimodale beeldvorming en beeldanalyse

De technologische evolutie heeft geleid tot een explosie aan beeldinformatie die nog maar met moeite kan geanalyseerd worden. Computer-ondersteunde beeldanalyse biedt hiervoor een oplossing. Binnen het Center wordt onderzoek verricht naar ondermeer de automatische detectie van poliepen m.b.v. CT-colonografie, de detectie van nodules in CT-thoraxbeelden, in vivo kwantificatie van foetale longmaturiteit, automatische detectie van afwijkingen in hersenmorfologie bij epilepsiepatiënten, en subtractie CT angiografie (zie figuur 1). Daarnaast wordt ook gewerkt aan toepassingen van beeldgeleide therapie en chirurgie, zoals ondermeer cardiale ablatie m.b.v. MR-beelden (zie figuur 2), maxillofaciale chirurgie, borstreconstructie en thoraxexpansie. Dit toegepast onderzoek wordt ondersteund door fundamenteel onderzoek naar meer generische beeldanalysetechnieken, zoals bijvoorbeeld de constructie van digitale anatomische atlanten en de aanwending ervan voor de detectie van morfologische afwijkingen, bijvoorbeeld in de hersenen.

Het onderzoek rond klinische toepassingen van medische beeldvorming spitst zich toe op wat men de ziekten van de eeuw zou kunnen noemen, met name kanker, neurodegeneratieve processen, en hart- en vaatziekten. Verschillende beeldvormende technieken leveren hierbij complementaire informatie op.

De screening, diagnose en opvolging van kanker en het monitoren van het succes van nieuwe behandelingsstrategieën met behulp van CT, PET en MR beeldvorming is een belangrijk onderzoekstopic van het Center.

Met hoge resolutie CT kunnen kleine gezwellen worden vastgesteld in een vroeg stadium van de ziekte. Dit is nuttig met het oog op een vroegtijdige opsporing ervan, bijvoorbeeld voor longkanker screening.

PET is erg nuttig voor de differentiatie van massa's die op CT niet duidelijk gecatalogeerd kunnen worden als goed- of kwaadaardig, alsook voor de opvolging van therapie-effecten (zie figuur 3) en voor de ontwikkeling van nieuwe cytostatica. FDG-PET is een ideaal onderzoek om de verspreiding van een tumor in kaart te brengen. Daarnaast wordt er eveneens onderzoek verricht naar nieuwe radiofarmaca die meer specifieke eigenschappen van tumoren in het licht stellen zoals proliferatie, hypoxie en angiogenese.

Naast conventionele MRI na toediening van gadolinium, verschaft MR perfusiebeeldvorming informatie over de (neo-)vascularisatie van tumoren, een belangrijk element van maligne processen waar nieuwe therapeutische strategieën op worden geënt (zie figuur 4). MR diffusiebeeldvorming laat toe de cellulariteit van tumoren na te gaan en zo gezond weefsel, infectieuze processen, goedaardige en kwaadaardige tumoren van mekaar te onderscheiden.

Op gebied van de behandeling van tumoren maakt intensiteitsgemoduleerde radiotherapie het mogelijk om het tumorale weefsel te bestralen met een hoge radiotherapeutische dosis met beperkte schade aan het omliggend gezond weefsel (figuur 5). Voor elke patiënt wordt een individueel behandelingsplan opgesteld op basis van multimodale beeldvorming (CT, MR, PET), waarbij zowel anatomische als functionele informatie wordt in rekening gebracht om het doelvolumen en de dosisverdeling te bepalen (figuur 6). Beeldgestuurde radiotherapie maakt gebruik van beeldvorming om voor elke behandelingssessie de patiënt correct te positioneren en het behandelingsplan eventueel te corrigeren voor anatomische veranderingen, orgaanbeweging of ademhaling. De nieuwste behandelingstoestellen beschikken daartoe over geïntegreerde 3D cone-beam CT functionaliteit.

In de neurologie laten PET en SPECT beeldvorming van de hersenen toe om *in vivo* kwantitatieve 3D beelden op te nemen van functionele processen zoals de regionale bloedvoorziening, het metabolisme en meer specifiek van de neurochemische processen die bij de neurotransmissie betrokken zijn. Lopende projecten van het Center rond PET en SPECT beeldvorming van de hersenen zijn ondermeer het gebruik van ^{11}C -raclopride PET voor het differentieel diagnostisch onderzoek tussen verschillende vormen van parkinsonisme, nauwkeurige lokalisatie van de epileptogene zone in epilepsie patiënten door subtractie van ictale en interictale SPECT beelden en beeldfusie met MRI, en de detectie van tumorale recidief na heekunde of radiotherapie met behulp van ^{11}C -methionine PET.

MR beeldvorming heeft dankzij het niet invasieve karakter, de relatief hoge spatiale en temporele resolutie en de diversiteit aan beeldcontrasten belangrijke troeven bij de studie van neurodegeneratieve processen. Naast anatomie stelt MR beeldvorming ons in staat functie (BOLD fMRI), doorbloeding (perfusie MRI), en cellulariteit (diffusie MRI) te onderzoeken (figuur 4). Een toepassing hiervan is het gebruik van MRI in het onderzoek naar de pathofysiologie van amyotrofische laterale sclerose (ALS), waarbij gepoogd wordt het effect van bepaalde genmutaties op de degeneratie van de witte hersenstof te achterhalen. In neurodegeneratieve aandoeningen wordt heden geëxperimenteerd met

verschillende stamcelpopulaties welke neuronale schade kunnen tegengaan. De recent ontwikkelde technologie om stamcellen te labelen met MR ijzeroxide contraststoffen laat toe om de migratie van stamcellen naar en in het zieke weefsel te volgen.

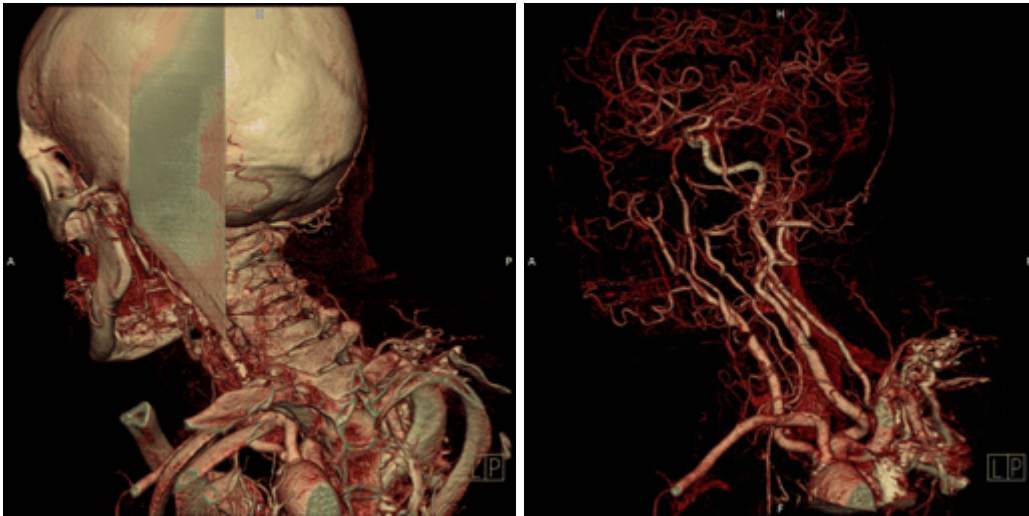PET is een belangrijk instrument voor de in vivo meting van fysiologische processen zoals de bloeddorstrooming en het metabolisme in het hart. Binnen het Medical Imaging Center werden verschillende PET studies uitgevoerd die het belang van deze techniek aantoonde, ondermeer voor de diagnose van chronische ischemie, voor evaluatie van het effect van klonteroplossende medicatie na een acuut infarct, of na harttransplantatie. In deze context wordt PET ook ingeschakeld voor experimenteel onderzoek, ondermeer voor de evaluatie van stamceltherapie.

Ultrasone beeldvorming (figuur 7) en MRI (figuur 8) worden veelvuldig gebruikt voor de diagnose en therapiemonitoring van hartaandoeningen. Naast globale functie, laten deze beelden ook toe om de wandvorming van het hart regionaal te kwantificeren. Binnen het Center wordt hiervoor onderzoek gedaan naar geavanceerde ultrasone meettechnieken en de validatie ervan in proefdiermodellen, alsook naar computationele modellen voor betrouwbare analyse van dynamische cardiale datasets. MRI en ultrasone technieken laten ook toe om zowel kwalitatief als kwantitatief myocardperfusie te bepalen door middel van contrasttoediening. Deze technieken worden momenteel verder op punt gesteld en gevalideerd.

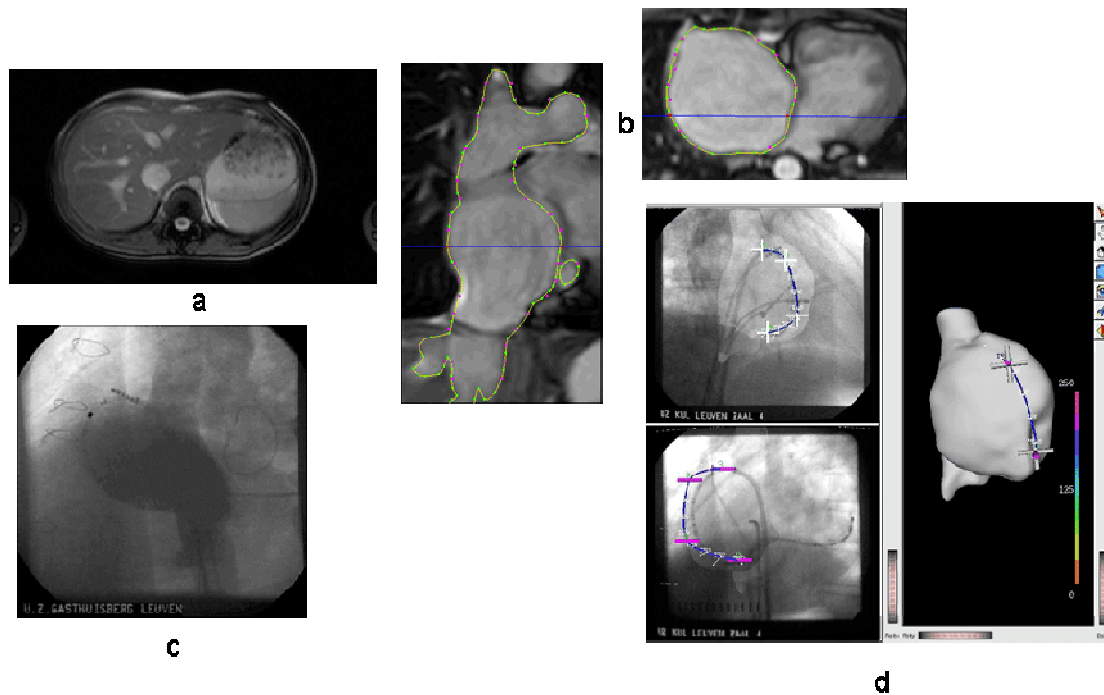
De evolutie in medische beeldvorming kenmerkt zich door de ontwikkeling van nieuwe beeldvormende technieken die het mogelijk maken biologische processen in beeld te brengen tot op het niveau van de cel. Dergelijke moleculaire beeldvorming is bijzonder interessant voor het biomedisch onderzoek en de ontwikkeling van nieuwe therapieën in diermodellen. Recent werd er aan de K.U.Leuven een Center of Excellence over moleculaire beeldvorming opgestart waarbij het Medical Imaging Center een centrale rol vervult. Het Center werkt hiervoor samen met Leuvense onderzoekers op het vlak van stamceltherapie, angiogenese, neurodegeneratie en -regeneratie (figuur 9), kankertherapie, botpathologie en -herstel, en artritis.

3. Referenties

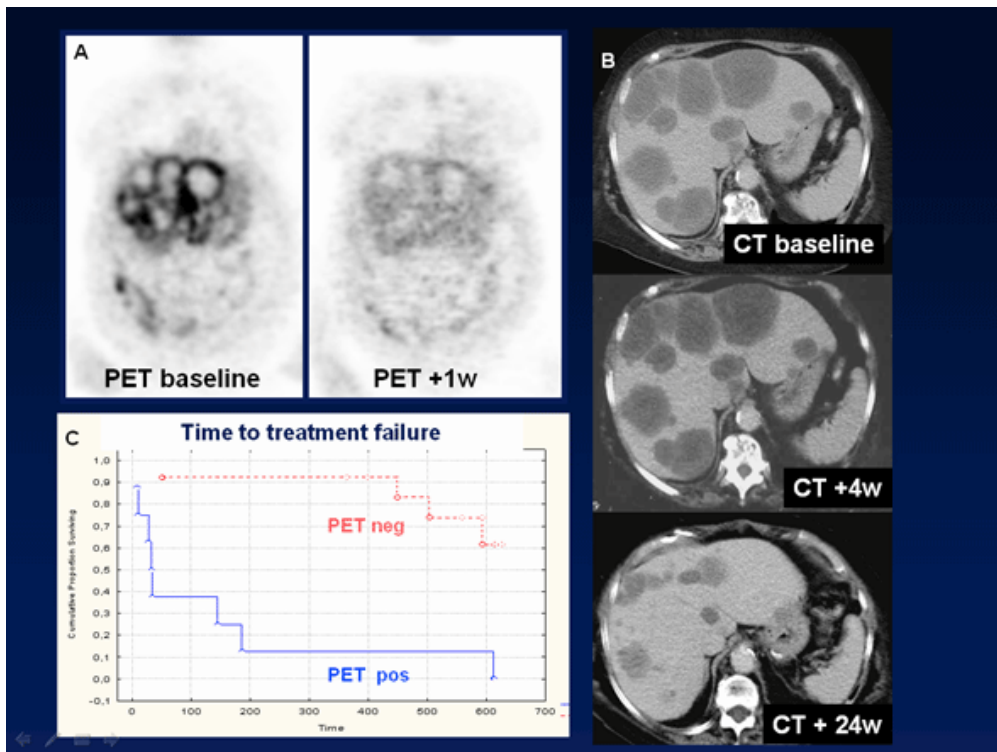
www.medicalimagingcenter.be



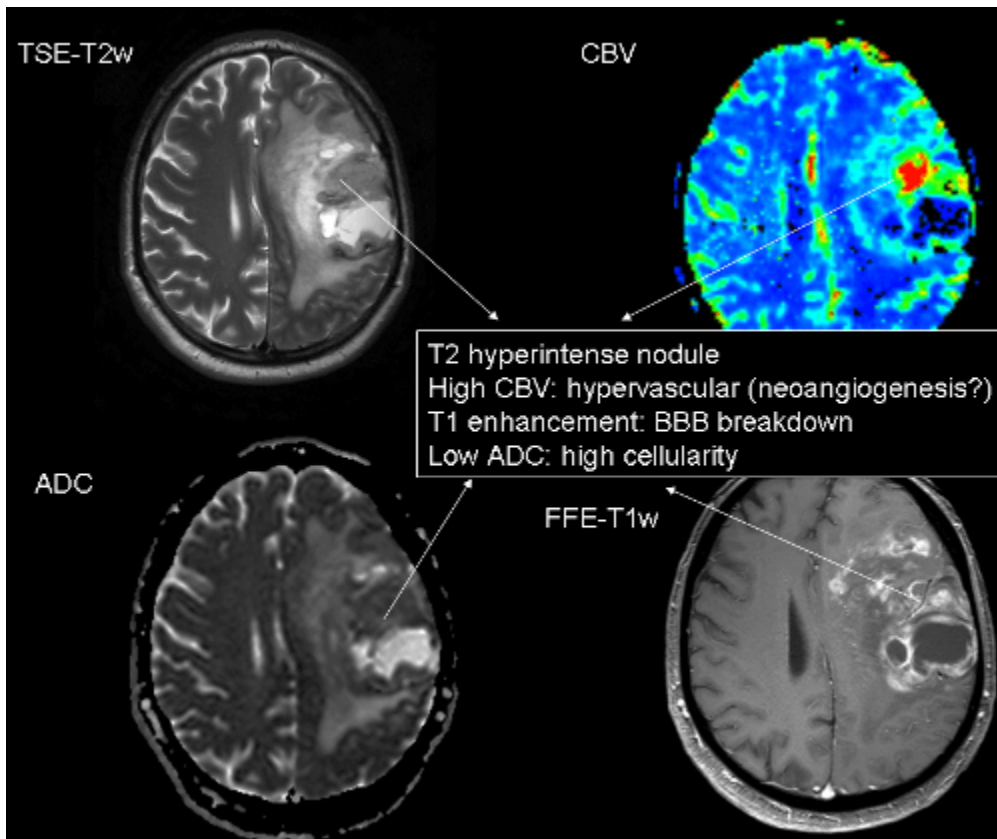
Figuur 1: Links: 3D visualisatie van de botstructuren en bloedvaten verkregen met CTA na contrastinjectie. Rechts: Subtractie-CTA verkregen via niet-rigide registratie, waarbij rekening gehouden wordt met de weefselvorming tussen de pre- en de post-contrast opname.



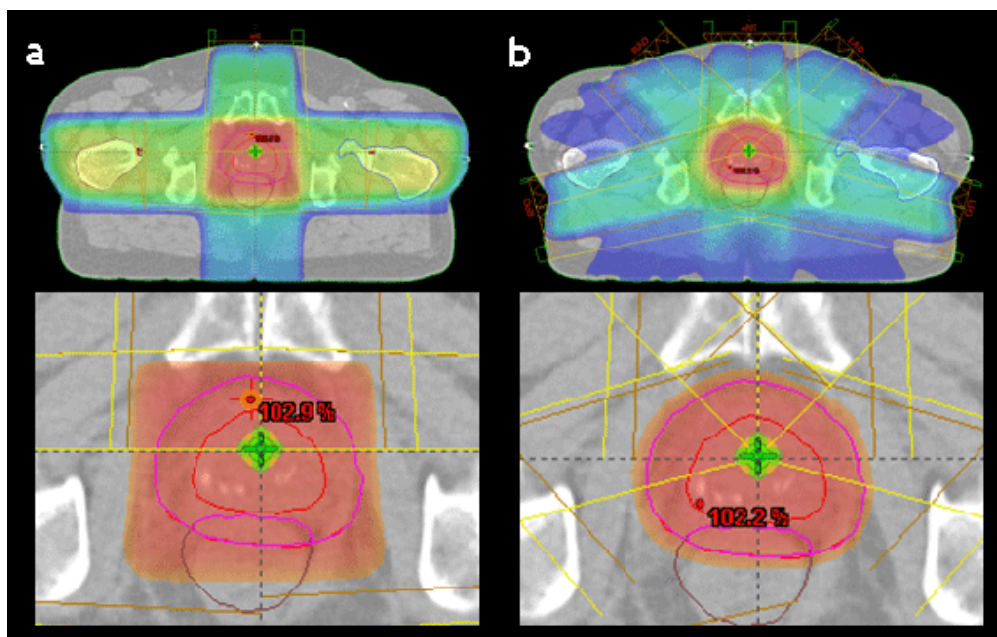
Figuur 2: Voorbeeld van cardiale catheterablatie. (a) Cardiale MR-beelden vóór de ingreep. (b) Aflijning op de MR-beelden van het rechteratrium. (c) Allignering van het afgelijnde rechteratrium met de angiografische beelden tijdens de ingreep. (d) Overbrenging van de intracardiale ECG-afgeleide metingen op het 3D beeld van het rechteratrium en visualisatie in kleur. Hierdoor verkrijgt de chirurg een eenvoudige voorstelling van het activatiepatroon van het rechteratrium, wat de diagnose vereenvoudigt en helpt bij de planning van de cardiale ablatie.



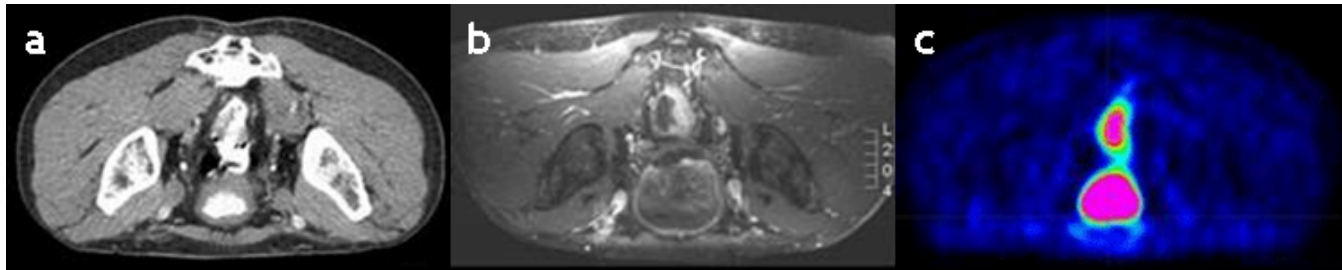
Figuur 3: Gastro-intestinale stromale tumor (GIST), FDG- PET (A) en CT (B) van patiënt met een GIST tumor met multipale levermetastasen en peritoneale implanten. Een controle PET onderzoek 1 week na het starten van de behandeling met Glivec® toonde een complete metabole normalisatie compatibel met een goed antwoord op de behandeling. Op CT duurt het 6 maanden alvorens een duidelijke volume- afname van de tumor zichtbaar is. Een Kaplan-Meier overlevingscurve (C) toont aan dat respons op PET 1 week na het starten van de therapie geassocieerd is met een significant langere overleving.



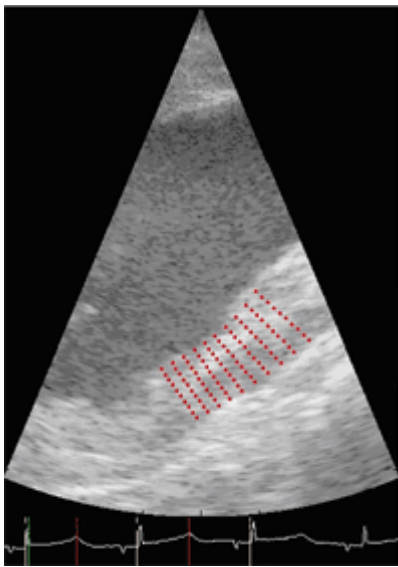
Figuur 4: T1- en T2-gewogen transversale MR sneden, alsook cerebrale bloed volume (CBV) perfusiemap en diffusiemap (ADC) van een patiënt met een maligne hersentumor (glioblastoma multiforme). Het gecombineerd gebruik van deze 4 MR technieken laat toe om de tumor te karakteriseren en gebieden binnen de tumor af te lijnen die meer maligne zijn, met name gebieden met hoge cellulariteit en neoangiogenese. Noteer dat deze meer maligne gebieden niet noodzakelijk overeenstemmen met zones van contrastcaptatie op T1-gewogen conventionele MR-beelden.



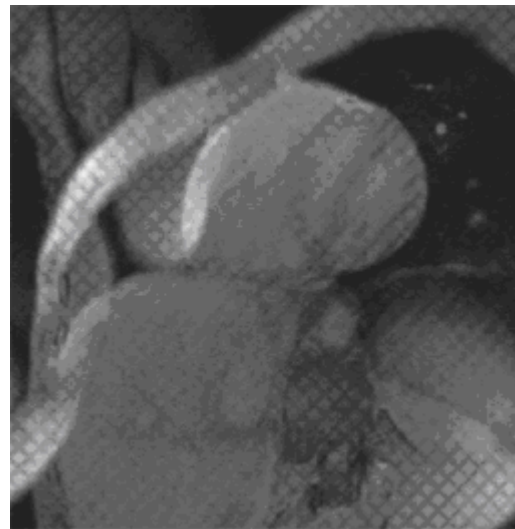
Figuur 5 : Radiotherapie met de conventionele techniek (a) en IMRT (b)



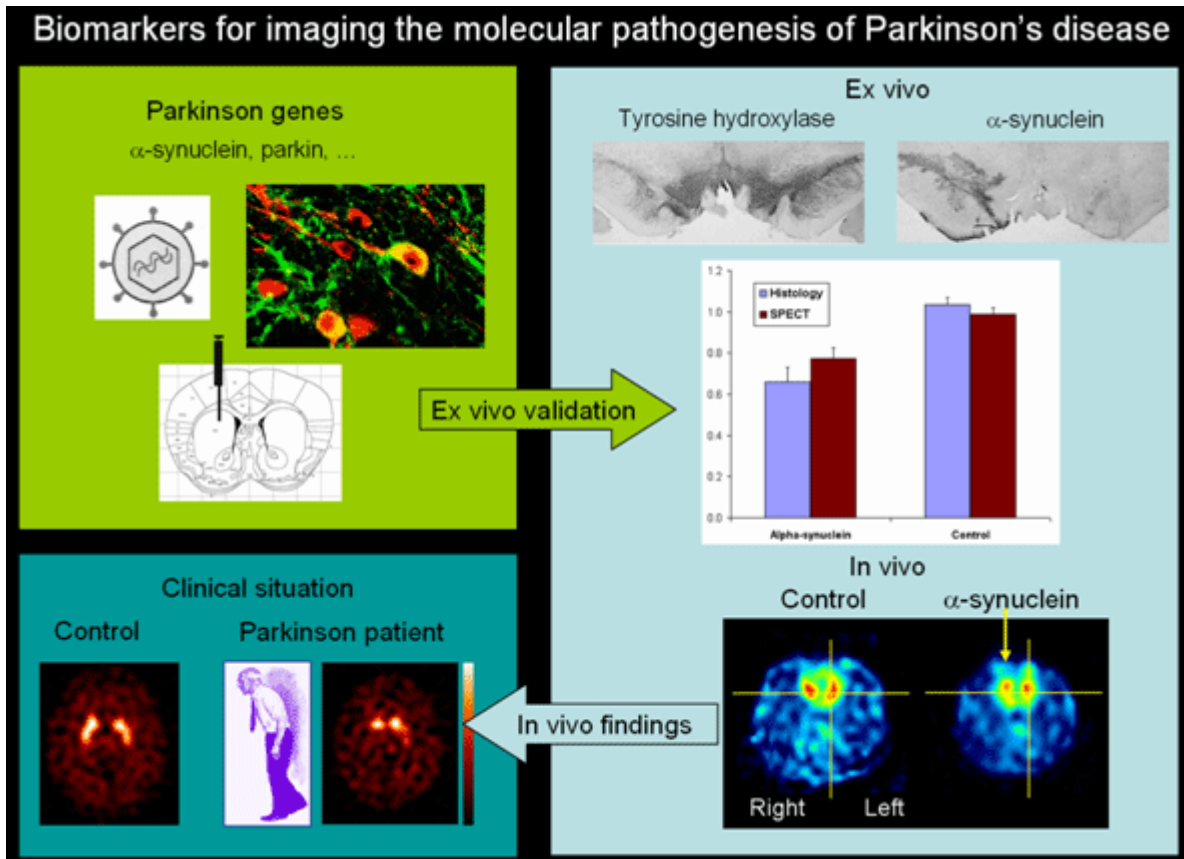
Figuur 6 : Bij de definitie van het doelvolumen in radiotherapie wordt gebruik gemaakt van verschillende beeldvormingsmodaliteiten met complementaire informatie: CT (a), MRI (b) en PET (c).



Figuur 7 : In-vivo tweedimensionele deformatie-analyse van de hartspier, bekomen uit processing van het ruwe echocardiografisch signaal.



Figuur 8 : Tweedimensionele deformatie-analyse van de hartspier op basis van Magnetische Resonantie beelden met CSPAMM tagging.



Figuur 9 : Biomarkers voor beeldvorming van de moleculaire pathogenese bij de ziekte van Parkinson. Genen die aanleiding geven tot ziekte van Parkinson kunnen via lentivirale infectie worden geïmplanteerd in de substantia nigra van proefdieren. Ex vivo validatie met histologie en kwantitatieve microSPECT/PET beeldvorming met dopamine transporter radioliganden bij het ratmodel laten toe dit model te valideren. Extrapolatie naar klinische bevindingen gebeurt door vergelijking bij patiënten met dezelfde radioliganden.