

“Bag-in-the-lens”: een nieuwe techniek voor de behandeling van secundair cataract

Auteurs: Marie-José Tassignon, MD, PhD, Laure Gobin, PhD, Inge Leysen, MD, T. Coeckelbergh, PhD, Veva De Groot, MD, PhD
Dienst oogheelkunde

UZ Antwerpen

De aandoening die “cataract” wordt genoemd, is wereldwijd de belangrijkste oorzaak van blindheid. Ze is te wijten aan vertroebeling van de natuurlijke kristallens, de kleine lens die zich achter de iris bevindt. Daardoor wordt het gezichtsveld aangetast. De aandoening is meestal leeftijdsgebonden, maar kan ook verband houden met een congenitale afwijking of met de gevolgen van een algemene of een oftalmologische aandoening, van geneesmiddelengebruik of een trauma. Momenteel bestaat de behandeling van cataract uit ablatie van de natuurlijke kristallens en implantatie van een kunstlens (intraoculaire lens, IOL) op de vrijgekomen plaats, in de kapselzak. De complicatie die op lange termijn het vaakst voorkomt na cataractchirurgie zoals die vandaag de dag wordt uitgevoerd, is vertroebeling van het posterieure kapsel (VPK), ook secundair cataract genoemd. Proliferatie en migratie van kristalepitheelcellen die in de kapselzak zijn blijven zitten, in de richting van de gezichtsas^{1,2} leidt tot vertroebeling en contractie van de kapselzak en uiteindelijk tot verlies van de gezichtsscherpte^{3,4}.

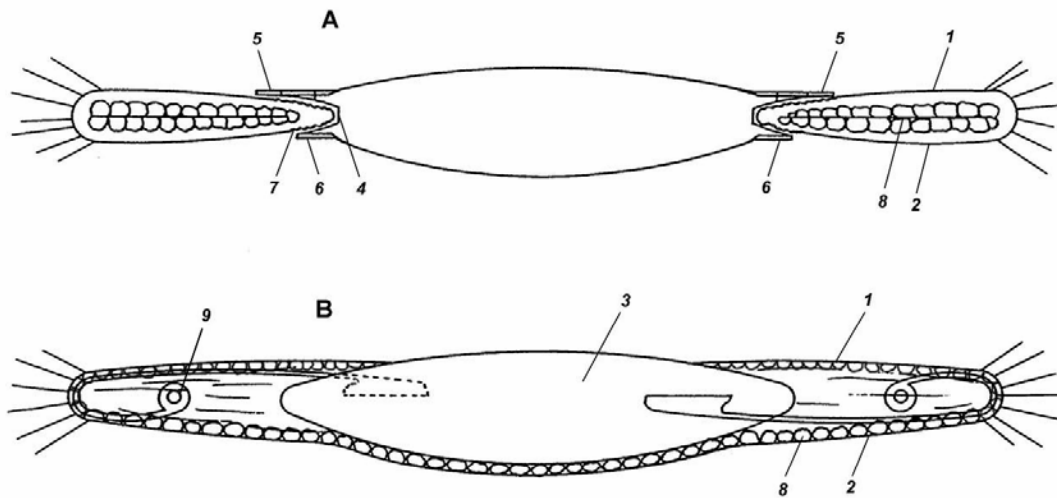
De opening van het posterieure kapsel door middel van Nd:YAG-laser of capsulotomie is de doeltreffendste behandeling van die secundaire vertroebeling⁵. Maar deze operatie houdt ook een risico van complicaties⁶ in, met ernstige bedreiging van het zicht, zoals retinaloslatingen, glaucoom, maculaoedeem en wijziging of dislocatie van de implantlens. Bovendien kost de behandeling van secundair cataract en de complicaties ervan tijd en geld, voor de patiënten en voor de gezondheidszorg. Deze nadelen van capsulotomie maken de noodzaak van maximale preventie van secundair cataract nog dwingender.

Geen enkele chirurgische methode^{7, 8, 9, 10, 11} en geen enkel implantlensontwerp^{12,13,14,15} kan secundair cataract voorkomen, in het bijzonder bij moeilijke patiënten, zoals kinderen, diabetici of patiënten met uveïtis^{16,17}.

In deze bijdrage presenteren we de principes en de resultaten van een nieuw soort intraoculaire lens (IOL), die secundair cataract kan voorkomen. Deze techniek wordt “Bag-in-the-lens”^{®18} (kapselzak in het implantaat) genoemd.

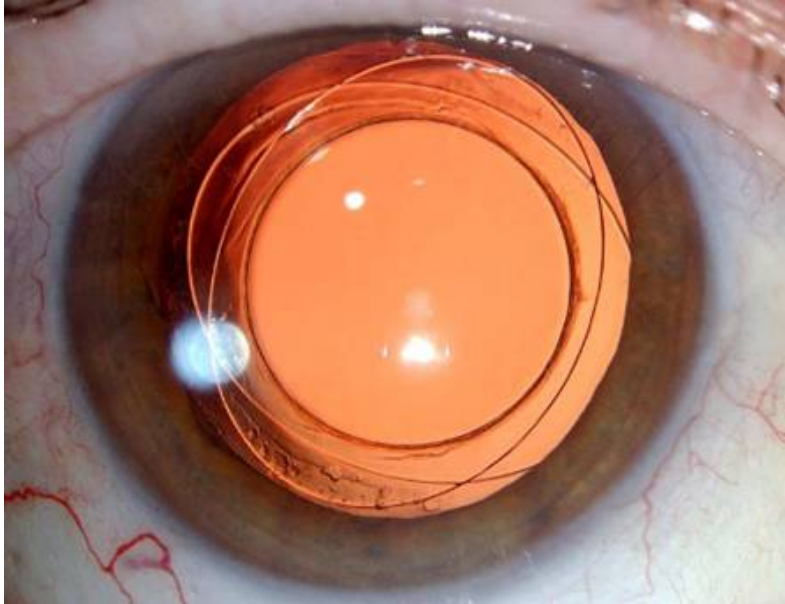
Een intraoculaire implantlens bestaat uit een optisch deel, dat instaat voor de functie in het oog, gesteund door een zogeheten haptisch deel, de lussen die zorgen voor de positionering van de lens in het oog. Momenteel worden alle implantaten in de kapselzak bevestigd door middel van gebogen lussen, die zorgen voor de positionering en die zo klein mogelijk worden gehouden om de adhesie van de kristalepitheelcellen te beperken, maar dat kan secundair cataract niet voorkomen (zie schema B). Wij geven hier de beschrijving van een nieuw implantaat, dat we “Bag-in-the-lens”^{19,20} zullen noemen. De doorlopende bogen van de anterieure en de posterieure bevestigingslussen vormen een groef, waarin het anterieure en het posterieure kapsel worden bevestigd. De implantatie van dit soort lens moet gebeuren door middel van de chirurgische techniek met dubbele rhaxis: anterieur en posterieur, in tegenstelling tot andere lenzen, waarvoor enkel een anterieure rhaxis nodig is. Hierdoor is de chirurgische inplanttechniek een beetje complexer, maar dit wordt gecompenseerd door het wegvallen van de behandeling van secundair cataract na de operatie. Als de anterieure en posterieure kapsels voldoende uitgerekt zijn en

in de groef zijn ingebracht, zitten de epitheelcellen van de kristallens gevangen. De cellen die zo zijn ingesloten, kunnen enkel nog prolifereren in het beperkte volume dat hen werd toegekend (zie schema A).



1. Anterieur kapsel, 2. Posterieur kapsel, 3. Lens, 4. Groef van de lens waarin de twee kapsels worden ingebracht (zoals een band op een velg), 5. Anterieure ring, 6. Posterieure ring, 7. Ribbeltjes op de twee anterieure en posterieure kapsels, ontstaan door het uitrekken van de twee openingen van de kapselhexis rond de lens, 8. Epitheelcellen van de kristallens.

Er zijn twee studies gepubliceerd over de resultaten van toepassingen van intraoculaire "Bag-in-the-lens" implantaten^{21,22}. Er werd geen enkel geval van secundair cataract vastgesteld en we hebben aangetoond dat na 6 jaar de kans op secundair cataract 28 keer kleiner is dan met een klassieke lens van dezelfde fabrikant, waarmee evenveel gevallen van secundair cataract worden gezien als met andere implantaten^{23, 24, 25}. De gezichtsas bleef uiterst helder in alle ogen, zelfs in kinderoogen (foto). Er trad matige proliferatie op van kristalepitheelcellen in de periferie van de kapselzak. Er werd geen fibrose of rimpeling ter hoogte van de resterende kapselzak vastgesteld, behalve ter hoogte van de groef, waar het anterieure en het posterieure kapsel samenkomen (ruimte van Soemering).



Oog met een " Bag-in-the-lens"-implantaat en met een duidelijk volledig heldere gezichtsas, zelfs twee jaar na de chirurgische ingreep

Het herstel van de gezichtsscherpte is uitstekend nadat het nieuwe implantaat wordt ingebracht. En deze gezichtsscherpte blijft daarna ongewijzigd behouden, op voorwaarde dat de andere oogfuncties geen afwijkingen vertonen.

Er trad geen enkel klinisch teken op van maculaoedeem, een pijnloze aantasting van de centrale retina die ontstaat na cataractchirurgie. Aangezien deze inplanttechniek het contact tussen het materiaal van de IOL en het kapsel van de kristallens beperkt, is het risico van postoperatieve ontstekingsreacties kleiner. Dat is een extra voordeel, specifiek voor deze nieuwe soort implantlenzen. Verder hebben de auteurs ook aangetoond dat deze techniek de integriteit van de oogbarrières niet beschadigt^{11,22}.

Onderzoek van de resultaten van chirurgische behandeling van cataract bij kinderen²⁶ levert uitzonderlijke resultaten op, gelet op de leeftijd, vanaf het moment waarop het implantaat correct kon worden ingebracht (93,8% van de gevallen, 100% van de kinderen ouder dan 1 jaar). Wanneer het posterieure kapsel intact wordt gelaten, bedraagt het aantal secundaire cataracten ongeveer 60%²⁷. Wanneer de chirurg bij het kind een dubbele kapselhexis toepast, anterior en posterior, bedraagt het aantal secundaire cataracten 9,1% met implantatie van een klassieke lens en 0% met de "Bag-in-the-lens". Door bij kinderen "Bag-in-the-lens" te gebruiken, wordt anterieure vitrectomie overbodig en dit is een belangrijk voordeel voor de fysiologie van de oogbarrières.

De klinische studie bevestigt onze in-vivo- en in-vitroresultaten: de "Bag-in-the-lens" is een volwaardige keuze voor de preventie van secundair cataract, op voorwaarde dat de chirurgische ingreep correct wordt uitgevoerd. Door de twee kapsel nauwsluitend te bevestigen op de perifere groef van de IOL, wordt de migratie en proliferatie van kristalepitheelcellen beperkt tot de resterende perifere kapselzak. De gezichtsas is perfect doorzichtig in alle ogen, met inbegrip van de ogen van kinderen. Postoperatieve ontstekingen waren, zoals verwacht, klinisch verwaarloosbaar na een ongecompliceerde chirurgische ingreep.

Wij zijn gestart met implantatie van de nieuwe intraoculaire lens in geselecteerde gevallen met hoog risico van secundair cataract (kinderen en patiënten met uveïtis). De resultaten zijn zo overtuigend dat deze nieuwe lens onze eerste keuze is

geworden voor alle patiënten. Na implantatie in meer dan 700 ogen, is de chirurgische techniek nu volledig ontwikkeld.

Zeer binnenkort zal het mogelijk worden om een astigmatismecorrectie toe te voegen aan het optische deel van dit zeer stabiele intraoculaire implantaat. De verbetering van de beeldkwaliteit die de patiënt waarneemt, zal onze volgende doelstelling zijn. Momenteel verrichten we onderzoek naar correctie van de brekingshoek en de spanning van de zonulavezels om de accommodatiereflex te herstellen en de patiënten definitief van hun bril te verlossen.

Referenties

- ¹ Apple DJ, Solomon KD, Tetz MR et al. Posterior capsule opacification. *Survey of Ophthalmol.* 1992;37:73-116.
- ² Rakic JM, Galand A, Vrensen GFJM. Separation of fibers from the capsule enhances mitotic activity of human lens epithelium. *Exp Eye Res* 1997;64:67-72.
- ³ Meacock WR, Spalton DJ, Boyce J, Marshall J. The effect of posterior capsule opacification on visual function. *Invest Ophthalmol Vis Sci* 2003; 44:4665-4669
- ⁴ Aslam TM, Aspinall P, Dhillon B. Posterior capsule morphology determinants of visual function. *Graefes arch Clin Exp Ophthalmol.* 2003; 241:208-12
- ⁵ Aslam TM, Devlin H, Dhillon B. Use of Nd :YAG Laser capsulotomy. *Surv Ophthalmol* 2003; 48:594-612.
- ⁶ Billotte C, Berdeaux G. Adverse clinical consequences of neodymium: YAG laser treatment of posterior capsule opacification. *J Cataract Refract Surg* 2004; 30: 2064-2071.
- ⁷ Fine IH. Cortical cleaving hydrodissection. *J Cataract Refract Surg* 1992; 18: 508-512.
- ⁸ Peng Q, Visessook N, Apple DJ, et al. Surgical prevention of posterior capsule opacification. Part 3: intraocular lens optic barrier effect as a second line of defense. *J Cataract Refract Surg* 2000; 26: 198-213.
- ⁹ Prosdocimo G, Tassinari G, et al. Posterior capsule opacification after phacoemulsification. Silicone CeeOn Edge versus acrylic AcrySof intraocular lens. *J Cataract Refract Surg* 2003; 29: 1551-1555.
- ¹⁰ Galand A, Van Cauwenberge F, Moosavi J. Posterior capsulorhexis in adult eyes with intact and clear capsules. *J Cataract Refract Surg* 1996; 22:458-461
- ¹¹ Gimbel HV, Neuhann T. Developments, advantages and methods of the continuous circular capsulorhexis technique. *J Cataract Refract Surg* 1990; 16:31-37
- ¹² Abhilakh Missier KA, Nuijts RMMA, Tjia KF. Posterior capsule opacification: Silicone plate-haptic versus Acrysof intraocular lenses. *J Cataract Refract Surg* 2003; 29: 1569-1574
- ¹³ Hollick EJ, Spalton DJ, Ursell PG, et al. The effect of polymethylmethacrylate, silicone, and polyacrylic intraocular lenses on posterior capsular opacification 3 years after cataract surgery. *Ophthalmology* 1999;106: 49-54; discussion by RC Drews, 54-55.
- ¹⁴ Sundelin K, Friberg-Riad Y, Östberg A, Sjöstrand J. Posterior capsule opacification with Acrysof and poly(methylmethacrylate) intraocular lenses. Comparative study with a 3-year follow-up. *J Cataract Refract Surg* 2001; 27: 1586-1590.
- ¹⁵ Ernest PH. Posterior capsule opacification and neodymium:YAG capsulotomy rates with AcrySof acrylic and PhacoFlex II silicone intraocular lenses. *J Cataract Refract Surg* 2003; 29: 1546-1550.
- ¹⁶ Spalton DJ. Posterior capsular opacification after cataract surgery. *Eye* 1999; 13: 489-492.
- ¹⁷ Dana MR, Chatzistefanou K, Schaumberg DA, et al. Posterior capsule opacification after cataract surgery in patients with uveitis. *Ophthalmology* 1997, 104:1387-1393
- ¹⁸ Tassignon M.J., US Patent 6 027 531
- ¹⁹ United States Patent 6, 027, 531 (Tassignon – February 22, 2000): Intraocular lens and method for preventing secondary opacification
- ²⁰ Tassignon MJ, De Groot V, Vrensen G. Bag-in-the-lens implantation of intra-ocular lenses. *J Cataract Refract Surg* 2002; 28: 1182-1288.
- ²¹ De Groot V, Leysen I, Neuhann T, Gobin L, Tassignon MJ. One year follow-up of the “bag-in-the-lens” implantation in 60 eyes”, *J Cataract Refract Surg* 2006; In Press
- ²² Leysen I, coeckelbergh T, Gobin L et al. Cumulative Nd:YAG laser rate after bag-in-the-lens implantation compared to lens-in-the-bag implantation, *J Cataract refract Surg* 2006, In Press

²³ Davison JA; Neodymium:YAG laser posterior capsulotomy after implantation of Acrysof intraocular lenses. *J Cataract Refract Surg* 2004; 30: 1492-1500.

²⁴ Auffarth GU, Brezin A, Caporossi A et al. European PCO Study Group. Comparison of Nd : YAG capsulotomy rates following phacoemulsification with implantation of PMMA, silicone, or acrylic intra-ocular lenses in four European countries. *Ophthalmic Epidemiol* 2004; 11:319-329

²⁵ Beltrame G, Salvetat ML, Chizzolini M, et al. Posterior capsule opacification and Nd:YAG capsulotomy rates after implantation of silicone, hydrogel and soft acrylic intraocular lenses: a two-year follow-up study. *Eur J Ophthalmol* 2002; 12:388-394

²⁶ D.J.M. Godts, I. De Veuster, M.J. Tassignon. Visual outcome and binocular vision after "bag-in-the-lens" surgery in children with congenital cataract. *Transactions of the 30th Meeting of the European Strabismological Association, Killarney, Ireland, june 2005*, pp 81-84 Taylor & Francis

²⁷ Mullner-Eidenbock A, Amon M, Moser E, et al. Morphological and functional results of AcrySof intraocular lens implantation in children: prospective randomised study of age related surgical management. *J Cataract Refract Surg* 2003; 29:285-93